

Animaux de compagnie

>> Ostéopathie

L'AUTEUR

Patrick CHENE

vétérinaire pratiquant l'ostéopathie

Boiterie postérieure et port de queue anormal chez une femelle boxer

>> Cas clinique

Anzo est une boxer femelle de trois ans présentée en consultation pour une boiterie du postérieur gauche. Incidemment, et sans que ce soit le motif de la consultation ostéopathique, elle présente un moignon de queue relevé presque à la verticale et en général assez douloureux suite à une mauvaise cicatrisation lors de la caudectomie il y a trois ans.

L'examen palpatoire classique met en évidence une douleur sur le grasset sans présenter toutefois de signe d'appel vers une rupture des ligaments croisés.

La consultation ostéopathique met en évidence deux types de tensions :

- un groupe autour du postérieur droit (L4, rotation interne du tibia et calcaneum en rotation externe) ; à tout le moins, la rotation interne du tibia caractéristique d'un faux mouvement pouvant amener à une entorse est en grande partie responsable des symptômes observés ;
- un autre groupe sur l'axe médullaire (crânien / vertèbres caudales) signe d'une force de traction médullaire élevée ; et on se rappelle le commémoratif de caudectomie difficile qui occasionne un port de queue en l'air.

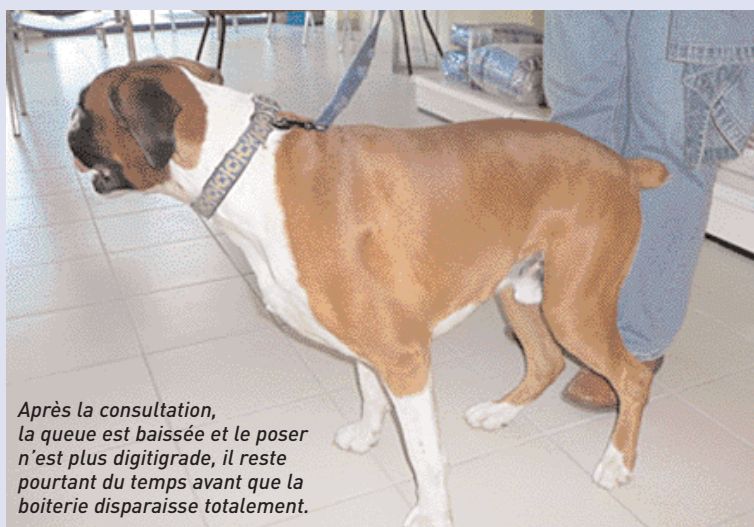A la fin de la consultation, la démarche est plus fluide, le poser est déjà plus franc et la boiterie disparaît en quelques jours.

Et, petit détail à la suite du travail en technique tissulaire de la FTM, le port de queue se fait maintenant vers le bas et la douleur au toucher de la queue a disparu.

Conclusion

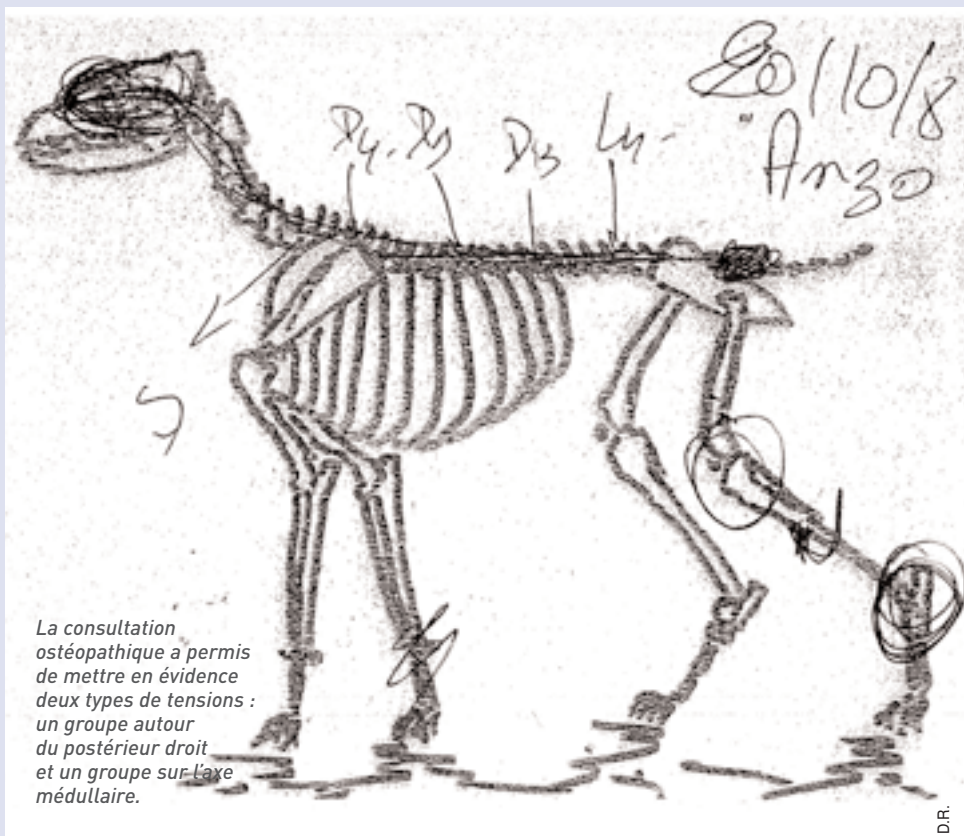
La boiterie était due à une impossibilité du tibia à partir dans la rotation externe automatique induite par le poser.

Le système médullaire en traction augmentait le problème en rajoutant une zone douloureuse sacro/caudale, dont l'origine remonte à la cicatrisation difficile lors de la caudectomie et qui a dû prendre le point d'insertion du *filum terminale* (4/5^e caudale) dans un tissu cicatriciel douloureux. ■



Après la consultation, la queue est baissée et le poser n'est plus digitigrade, il reste pourtant du temps avant que la boiterie disparaisse totalement.

Patrick Chêne



La consultation ostéopathique a permis de mettre en évidence deux types de tensions : un groupe du postérieur droit et un groupe sur l'axe médullaire.

D.R.