

Animaux de compagnie

>> Analyses

L'AUTEUR

Aurore HAMELIN

Cytologie des épanchements : une aide précieuse au diagnostic

Identifier l'origine d'un épanchement contribue à l'établissement du diagnostic et du pronostic et permet au praticien de proposer le traitement adéquat. Notre consœur Catherine Trumel (professeur de biologie médicale et comparée, école vétérinaire de Toulouse) présente les modalités de la cytologie des épanchements.

Notre consœur Catherine Trumel (professeur de biologie médicale et comparée, école vétérinaire de Toulouse) est intervenue lors du congrès national de l'Afvac*, en décembre dernier, sur l'intérêt de la cytologie des épanchements en médecine canine.

L'imagerie médicale précède souvent la réalisation d'une ponction d'un épanchement. L'analyse de cet épanchement permet de comprendre le mécanisme physiopathogénique sous-jacent et éventuellement d'en déterminer la cause.

Identifier l'origine d'un épanchement contribue à l'établissement du pronostic et permet au praticien de proposer le traitement adéquat.

Un diagnostic lésionnel parfois possible

Cependant, une analyse très complète doit être effectuée, ce qui est consommateur de temps.

Ainsi, dans le cas où le praticien n'en aurait pas, le prélèvement peut être envoyé vers un laboratoire vétérinaire externe. Il faut alors joindre un frottis direct de l'épanchement et un frottis du culot, un tube EDTA, deux tubes secs contenant pour l'un le surnageant de l'épanchement après centrifugation et pour l'autre, le sérum de l'animal.

L'analyse macroscopique permet parfois un diagnostic lésionnel grâce à la couleur, la turbidité, la fluidité... Une fois le liquide prélevé, il doit être transféré sur tube sec ou hépariné pour les analyses biochimiques et sur tube EDTA pour les analyses cytologiques et d'éventuelles PCR.

Mesure des protéines sur réfractomètre

La mesure des protéines totales se fait sur réfractomètre et reste utile pour tout type de liquide. D'autres analyses biologiques du liquide d'épanchement peuvent être réalisées après centrifugation. En effet, le dosage des triglycérides et du cholestérol lors d'épanchements blancs laiteux permet de confirmer un chylothorax.

Lors d'uropéritoine (couleur jaune clair), les concentrations en créatinine et en potassium dans l'épanchement sont supérieures à celles du sang. Enfin, les épanchements de sang peuvent se différencier d'une ponction involontaire dans un vaisseau en les plaçant dans un tube sec où ils ne coaguleront pas.

Peu d'études sur les lactates chez le chien

Chez le cheval en coliques, la mesure des lactates dans le liquide de paracentèse comparée à la lactatémie permet d'orienter le clinicien vers l'origine septique de l'épanchement (si les concentrations dans l'épanchement sont supérieures à celles du sang). « Les études sur les lactates faites dans l'espèce canine ne portent que sur un nombre très limité de chiens et sont à confirmer », a souligné notre consœur. Pour l'espèce féline, la mesure des lactates ne sert pas dans la détermination de l'origine de l'épanchement.

Pour les analyses cytologiques, la numération et le frottis sont deux étapes clés. Lors d'épanchement épais, un étalement direct est le plus souvent suffisant pour estimer la cellularité et apprécier les différentes populations cellulaires ainsi que leur morphologie.

Le comptage cellulaire est difficile

Le comptage cellulaire est difficile en cabinet vétérinaire. Il faut faire attention car les analyses peuvent boucher les automates d'hématologie en cas d'hypercellularité.

Classification des épanchements

	Protéines totales	Nombre de cellules (cellules/microlitre)	Nature des cellules
Transsudats purs	< 25 g/l	< 1 500	Souvent macrophages Cellules tumorales parfois
Transsudats modifiés	20 à 70 g/l	1 000 à 7 000	Population inflammatoire mixte
Exsudats	> 30 g/l	> 7 000	Cellules inflammatoires prédominantes +/- germes

La concentration en protéines totales, en cellules et leur identification permet une classification qui s'établit classiquement entre transsudats purs ou modifiés et exsudats.

Lorsque le liquide apparaît clair, une centrifugation (1 500 tours/min pendant 5 minutes) est réalisée. Le culot ou le frottis direct est étalé comme un frottis sanguin puis séché à l'air et enfin coloré.

La concentration en protéines totales, en cellules et leur identification pourra ainsi permettre une classification qui s'établit classiquement entre transsudats purs ou modifiés et exsudats (voir tableau).

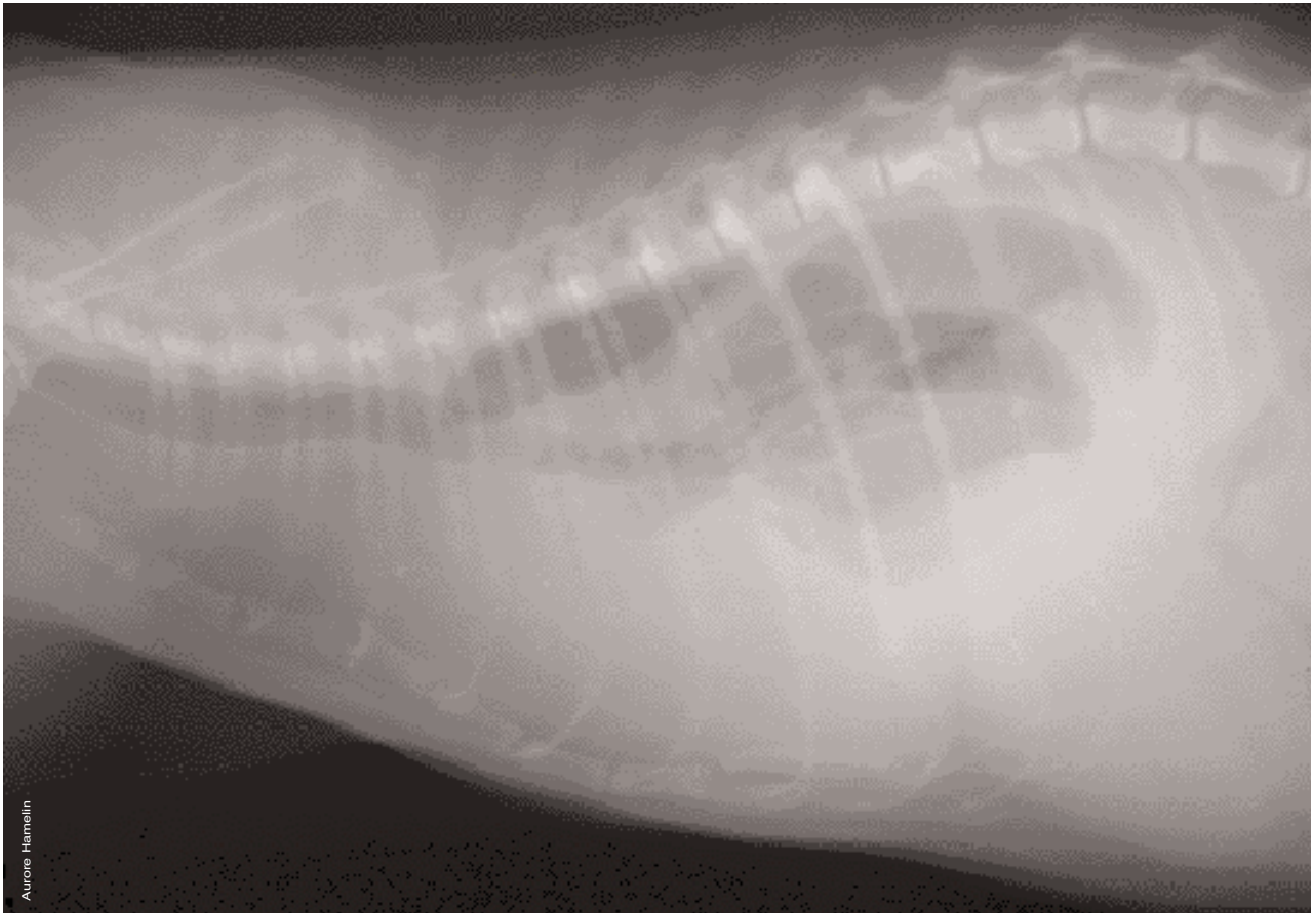
Vérifier avec les analyses chiffrées

Certains liquides d'épanchement sont dits particuliers car ils ont un aspect et une composition biochimique caractéristiques - comme lors de chylothorax par exemple - et sont donc facile-

ment identifiables. Au contraire, les épanchements liés à un processus cancéreux peuvent ressembler à tout macroscopiquement. La cytologie peut alors, dans un certain nombre de cas, orienter vers la tumeur en cause. La reconnaissance des cellules sur la lame est capitale.

Il faut toujours vérifier que les analyses chiffrées sont en accord avec la cytologie pour interpréter sans erreur un épanchement.

* Afvac : Association française des vétérinaires pour animaux de compagnie.



Certains liquides d'épanchement ont un aspect et une composition biochimique caractéristiques - comme lors de chylothorax par exemple - et sont donc facilement identifiables.