

## Médecine et chirurgie

# Dermatites auto-immunes : diagnostiquer et traiter les lupus

Seconde partie\*

**Emmanuel BENSIGNOR**

*Dip ECVD, consultant en dermatologie et allergologie, (35510 Cesson-Sévigné), (75003 Paris) et (44000 Nantes),  
courriel : emmanuel.bensignor@wanadoo.fr*

**Céline HADJAJE**

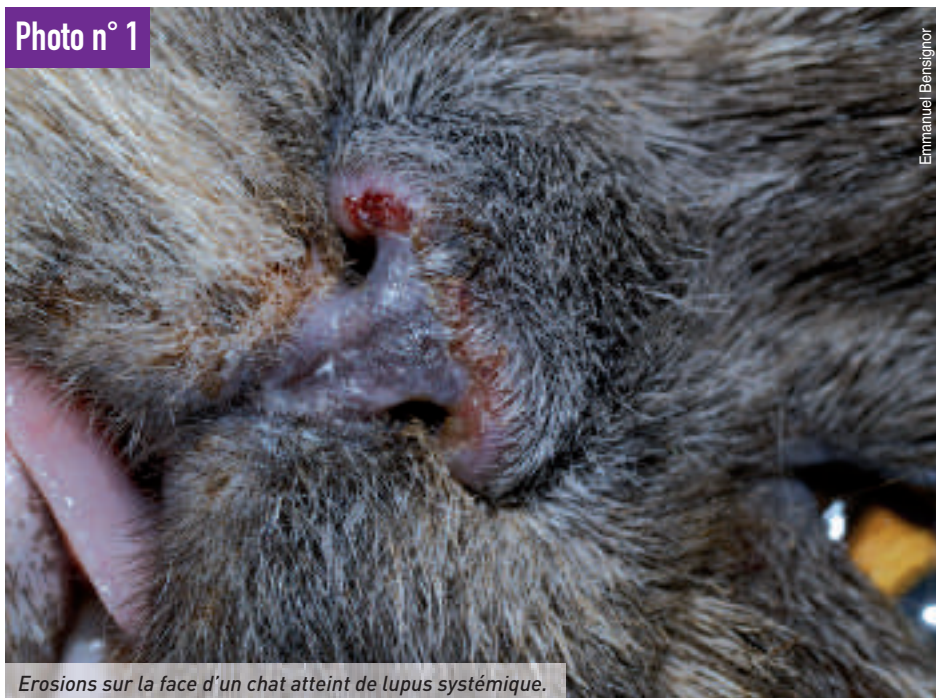*Chargée de consultations, école vétérinaire d'Alfort*

## >> Carnivores

Après les dermatites auto-immunes (DAI) associées à la présence d'auto-anticorps spécifiques de la peau\*, nous traitons, dans ces *Cahiers Pratiques* n° 6, du groupe des dermatites auto-immunes à auto-anticorps circulants non spécifiques d'antigènes cutanés. Le lupus nasal notamment appartient à cette seconde catégorie. C'est la principale DAI en dermatologie canine avec le pemphigus foliacé.

Les dermatites auto-immunes (DAI) sont des atteintes cutanées dues à des mécanismes d'auto-immunisation vis-à-vis des constituants de la peau. Deux types de mécanismes pathogéniques peuvent être rencontrés : action directe d'auto-anticorps à cible cutanée ou action d'auto-anticorps circulants non spécifiques d'antigènes cutanés. Ce second article décrit les dermatites auto-immunes à auto-anticorps circulants non spécifiques d'antigènes cuta-

Photo n° 1



Erosions sur la face d'un chat atteint de lupus systémique.

Emmanuel Bensignor

nés appartenant au groupe des lupus (se reporter au premier article publié dans les *Cahiers pratiques* n° 5 pour les autres DAI).

**Il faut retenir que les DAI sont rares chez les carnivores domestiques et ne doivent être suspectées qu'après une étude soignée de l'anamnèse et un examen dermatologique approfondi.**

Dans les dermatoses lupiques, la formation de complexes immuns circulants ou *in situ* provoque les lésions cutanées, et parfois généralisées. Ces maladies regroupent le lupus érythémateux systémique et le lupus cutané, dont plusieurs types ont récemment été rapportés chez le chien. Le mécanisme mis en cause est principalement celui d'une réaction d'hypersensibilité de type III, bien que d'autres réactions puissent être en cause (cytotoxicité dépendante des anticorps).

Le lupus érythémateux est une maladie caractérisée par le dépôt de complexes immuns dans la peau (lupus érythémateux cutané (LEC)) et dans d'autres organes (lupus érythémateux systémique (LES)). Les berger allemand, colley et shetland et les chats siamois semblent prédisposés aux maladies lupiques. Il ne semble pas exister de prédisposition d'âge mais les chiens jeunes adultes sont plus souvent

touchés. Le LEC est la DAI la plus fréquente chez le chien. Le LES est plus rare.

## Lupus érythémateux disséminé (ou systémique)

Les mâles sont plus souvent atteints que les femelles, à l'inverse de la maladie humaine. La pathogénie est complexe: de nombreux facteurs interviennent probablement simultanément (tableau n° 1).

La plupart des lésions sont associées à un mécanisme d'hypersensibilité de type III. Les complexes antigène-anticorps provoquent l'activation du complément, responsable du chimiotactisme de polynucléaires neutrophiles, du relargage d'enzymes lysosomiales et de radicaux libres oxygénés, à l'origine des lésions tissulaires. Les IC se déposent au niveau des synoviales articulaires, des muscles, des séreuses, des glomérules rénaux, du système nerveux central et de la peau, à l'origine d'un tableau clinique protéiforme.


La clinique est dominée par l'atteinte articulaire. On note une polyarthrite non érosive, atteignant les carpes, les tarse, le rachis et les articulations temporo-mandibulaires, à l'origine de boiteries ambula-

### Tableau n° 1 : Principaux facteurs intervenant dans la pathogénie du LES chez le chien

- Génétique (DLA-A7 chez le berger allemand)
- Infectieux (rétrovirus ?)
- Hormones
- Environnement (UV, médicaments ?)
- Immunologiques :
  - immun-complexes
  - anticorps antinoyaux :
    - antihistones
    - antiribonucléoprotéines
  - autres (antiGR)
  - défaut de sélection lymphocytaire (clones lymphocytaires autoréactifs)

▲ La pathogénie est complexe: de nombreux facteurs interviennent probablement simultanément.

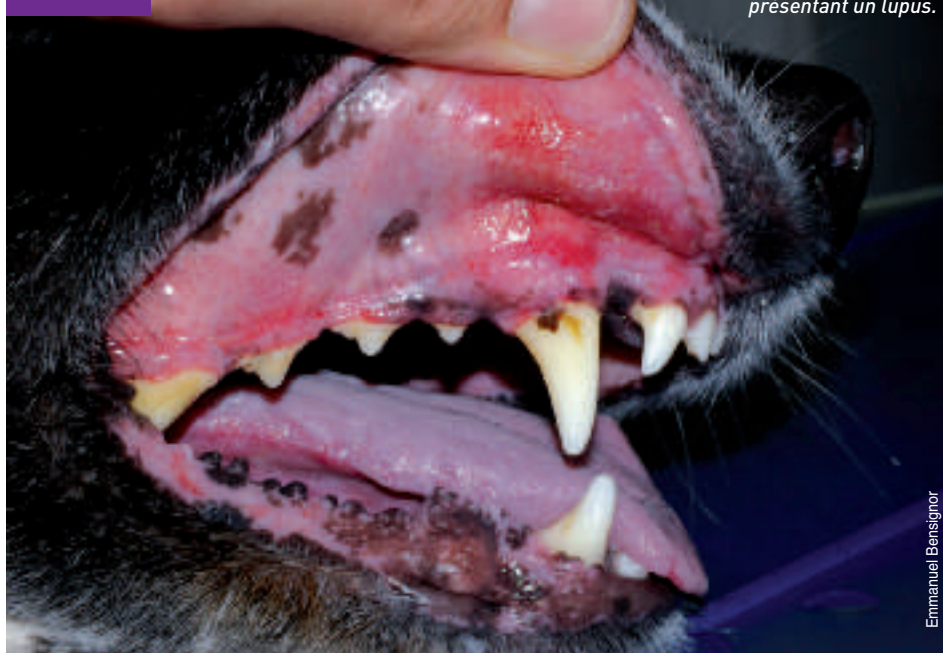\* Une première partie consacrée aux dermatites auto-immunes a été publiée dans Les Cahiers Pratiques n° 5.



toires et de douleurs. L'atteinte rénale est également fréquente, sous la forme d'une glomérulonéphrite. Une hyperthermie fluctuante est très souvent notée ainsi qu'une adénopathie généralisée. D'autres symptômes peuvent être présents (douleur musculaire, anémie, ...). Les symptômes cutanés sont observés dans environ 50 % des cas. Ils sont variés. Le plus souvent, il s'agit de lésions érythémateuses, squameuses, érosives et/ou alopeciques, localisées sur la face (chanfrein, région périoculaire, pavillons auriculaires) (photo n° 1), sur les extrémités ou généralisées. Des ulcères buccaux ou des jonctions cutanéomuqueuses peuvent également être observés et seraient un bon signe d'appel de maladie lupique (photo n° 2). Rarement, des lésions nodulaires fistuleuses sont présentes et signent alors une panniculite lupique. Une hyperkératose de la truffe et/ou des coussinets est parfois notée.

Chez le chat, on observe un périonyxis, une alopecie et un état kératoséborrhéique croûteux de la face et des pavillons auriculaires, une séborrhée généralisée... Les lésions sont nettement photoaggravées. L'examen histopathologique est assez caractéristique. Il faudra biopsier des zones dépigmentées ou érythémateuses, mais non ulcérées, en périphérie des zones ulcérées (à cheval sur tissu non ulcéré-ulcère, pour avoir la zone « évolutive et extensive » de l'ulcère). La biopsie en côte de melon est préférable. L'examen microscopique montre un tryptique lésionnel d'expression variable, avec infiltrat inflammatoire d'interface, composé de petits lymphocytes typiques, association de lésions de vacuolisation sous-épidermique, de dégénéres-

Photo n° 2

Ulcères buccaux chez un chien présentant un *lupus*.

Emmanuel Bensignor

cence hydropique des cellules basales (corps apoptotiques, corps de Civatte).

Le diagnostic de certitude est difficile. Des critères majeurs et mineurs ont été définis par Fournel et collaborateurs, adaptés des critères de l'Association américaine de rhumatologie humaine, pour aider le clinicien (tableau). Il faut au moins trois critères et la présence d'anticorps antinucléaires pour affirmer le diagnostic.

Le diagnostic différentiel d'avec la leishmaniose doit systématiquement être

effectué. En outre, la présence d'AcAn n'est pas spécifique du LES car ils sont observés dans de nombreuses autres affections.

Le traitement du LES fait appel aux glucocorticoïdes, éventuellement associés aux cytotoxiques. Le lévamisole (2 mg/kg un jour sur deux) en association avec les corticoïdes serait intéressant pour éviter les récives à long terme. Son utilisation nécessite des contrôles réguliers de la numération-formule. ▶▶▶

Photo n° 3

Croûtes sur la truffe d'un chien souffrant de *lupus nasal*.

Emmanuel Bensignor

Tableau n° 2 : Critères de diagnostic du lupus canin, adaptés de l'ARA (d'après Fournel et coll.)

CRITÈRE	DÉFINITION
Erythème	Régions à peau fine
Lupus discoïde	Essentiellement la face (dépigmentation, érosions, ulcères, croûtes, squames)
Photosensibilité	Aggravation des lésions cutanées après exposition solaire
Ulcères buccaux	
Arthrite	Arthrite non déformante (douleur à la mobilisation) sur 2 ou plusieurs articulations
Inflammation des séreuses	Epanchement cavitaire inflammatoire (pleurésie, péricardite)
Désordres rénaux	Protéinurie persistante ou cylindrurie ou hématurie ou hémoglobulinurie
Troubles neurologiques centraux	Convulsions ou modifications comportementales
Désordres hématologiques	Anémie hémolytique avec réticulose ou leucopénie ou lymphopénie ou thrombocytopenie
Désordres immunologiques	Présence d'anticorps antihistones ou présence d'anticorps antiSm ou présence d'anticorps antitype I
Anticorps antinucléaires	Titre anormal

Il faut au moins trois critères et la présence d'anticorps antinucléaires pour affirmer le diagnostic. ▲




Photo n° 4



Emmanuel Bensignor

Atrophie et squames à la bordure truffe/chanfrein chez un chien souffrant de lupus nasal.



## Lupus cutané

Le lupus cutané regroupe désormais trois maladies distinctes : le lupus nasal (ancien lupus « discoïde »), le lupus exfoliatif (ancienne dermatose lupoïde du braque allemand) et le lupus vésiculeux (ancienne dermatose ulcérate du colley).

### - Lupus nasal

Le lupus nasal est caractérisé par une atteinte exclusivement cutanée, le plus souvent restreinte à la face, bien que des atteintes des extrémités et des zones génitales soient possibles. On note alopecie, érythème, croûtes sur le chanfrein, les lèvres, le pourtour des yeux et les pavillons auriculaires. La truffe est très souvent touchée avec hyperkératose, fissurations, dépigmentation et hémorragies (photo n° 3). La lésion princeps et inaugurale doit à notre avis être attentivement recherchée : il s'agit d'une atrophie et d'un squamosis localisé à la jonction truffe/chanfrein (photo n° 4). Comme pour les lésions cutanées de LED, il existe une nette photoaggravation des lésions.

Le diagnostic différentiel est vaste : démodicose, leishmaniose, pemphigus, dermatomyosite, syndrome oculocutané et surtout pyodermite cutanéomuqueuse, mais se restreint en présence de l'atrophie très typique à notre avis. L'examen histopathologique est la clé du diagnostic. Les aspects sont identiques à ceux du LES. Les techniques immunologiques ne sont pas utilisées en routine à cause de faux positifs et négatifs.

Le lupus nasal est habituellement facilement contrôlé avec une éviction solaire associée aux dermocorticoïdes. Il faut toujours privilégier le traitement topique, en utilisant initialement des dermocorticoïdes puissants (classe I ou II). La corticothérapie générale n'est indiquée qu'en cas d'atteinte sévère ulcéreuse ou de mauvaise réponse aux topiques. L'association niaci-

namide-tétracyclines (500 mg de chaque produit trois fois par jour pour les chiens de plus de 20 kg, 250 mg pour les chiens de moins de 20 kg) serait efficace dans deux cas sur trois. La vitamine E (200 à 400 UI/j) et les acides gras essentiels ont également été préconisés pour leurs effets antioxydants. Récemment, le recours aux ligands des immunophilines (tacrolimus par voie locale ou ciclosporine par voie orale) s'est avéré intéressant dans des séries de cas. On peut donc raisonnablement proposer le protocole de traitement suivant :

- 1. cas débutants** : éviction solaire + acides gras essentiels ou vitamine E ;
- 2. cas modérés** : éviction solaire + association tétracyclines/niacinamide ;
- 3. cas évolués ou cas modérés ne rétro-cédant pas au traitement précédent** : éviction solaire + corticothérapie locale (progressivement espacée et/ou augmentation de classe) ou tacrolimus local ;
- 4. cas graves, invalidants** : éviction solaire + corticothérapie générale de courte durée (relais par les dermocorticoïdes ou le tacrolimus dès l'amélioration des lésions) ;
- 5. cas ne répondant pas à la corticothérapie ou effets secondaires de la corticothérapie** : ciclosporine par voie orale.

### - Lupus exfoliatif

La dermatose atteint des braques allemands adultes jeunes, entre 6 mois et 3 ans, souvent chez plusieurs chiens d'une même portée. Les lésions cutanées regroupent un état kératoséborrhéique et des croûtes, sur la face et les oreilles, qui se généralisent progressivement. Il faut faire le diagnostic différentiel d'avec une dermatose répondant au zinc, une leishmaniose, une adénite sébacée, un pemphigus foliacé et une éruption médica-

menteuse. L'examen histopathologique de biopsies cutanées montre une dermatose lupique. Aucun traitement (acides gras essentiels, rétinoïdes) ne semble efficace.

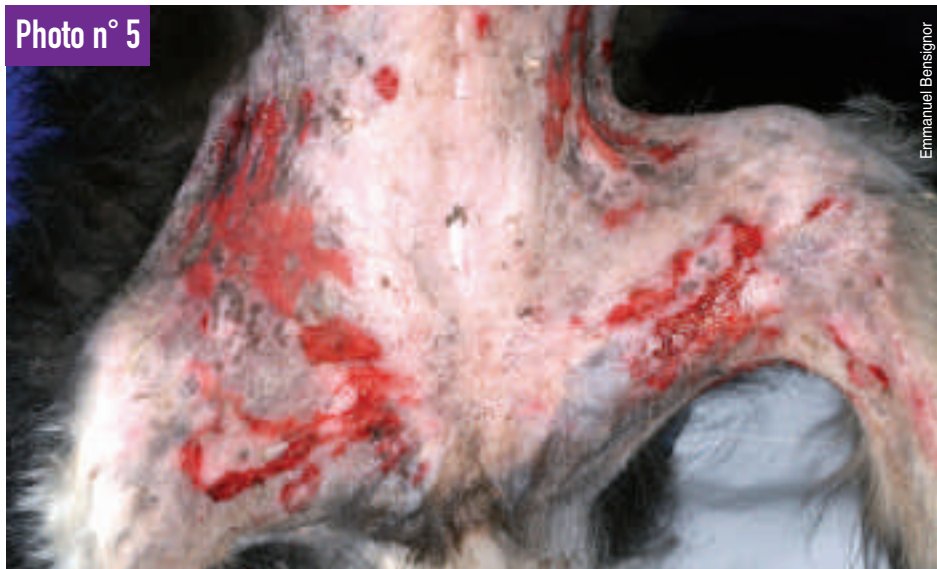### - Dermatose ulcérate du colley : « lupus cutané vésiculeux »

Le lupus cutané vésiculeux (ancienne « dermatose ulcérate du colley et du Shetland ») est caractérisé par l'apparition de lésions serpiginieuses, érodées et ulcérées, localisées sur l'abdomen ventral et au niveau des espaces axillaires, chez des chiens adultes de ces races (photo n° 5). Une atteinte des jonctions mucocutanées, de la cavité orale et des coussinets est possible en fin d'évolution. Les lésions semblent photosensibles. Le traitement fait appel à une immunosuppression, comme pour le lupus cutané facial.

## Conclusion

Les dermatites auto-immunes sont actuellement classifiées en dermatoses avec auto-anticorps spécifiques d'organes ou auto-anticorps non spécifiques de la peau. Appartenant au second groupe, le lupus nasal reste la principale DAL en dermatologie canine avec le pemphigus foliacé. Bien que rare, cette maladie doit être suspectée dans certaines circonstances, notamment la présence d'atrophie, d'érosions et de croûtes localisées à la bordure du chanfrein et de la truffe chez un animal dolychocéphale. Le traitement nécessite une immunosuppression au long cours, ce qui impose un diagnostic de certitude reposant sur la biopsie cutanée. Le recours en premier lieu à des traitements topiques, potentiellement moins nocifs que les traitements systémiques, est recommandé. Une excellente communication avec le propriétaire est indispensable. ■

Photo n° 5



Emmanuel Bensignor

Erosions et ulcères serpiginoux sur l'abdomen d'un colley atteint de lupus vésiculeux.