

Animaux de compagnie

Actualités chirurgicales

>> Diagnostic

>> L'AUTEUR

Guillaume CHANOIT

North Carolina State University

College of Veterinary Medicine

Raleigh, NC 27606, USA

Courriel : guillaume_chanoit@ncsu.edu



Biopsie intestinale : ne pas s'arrêter au duodénum

Les entéropathies canines représentent une affection commune, protéiforme et dont le diagnostic peut parfois s'avérer compliqué. Le recours à la biopsie intestinale est un outil indispensable. Cette dernière peut être réalisée de manière endoscopique ou chirurgicale et concerne généralement tous les étages du tractus intestinal à l'exception du gros intestin. Cette étude précise l'intérêt des biopsies multiples.

Du fait de la complexité de réaliser les biopsies iléales de manière endoscopique et par souci de ne pas multiplier la morbidité des patients sur lesquels les biopsies intestinales chirurgicales sont réalisées, les auteurs* se sont posés la question de savoir si les biopsies multiples (notamment au niveau de l'iléon) étaient nécessaires lors de l'évaluation des entéropathies canines.

Il s'agit d'une étude rétrospective sur 40 chiens (30 biopsies endoscopiques et 10 chirurgicales). Les biopsies duodénales et iléales de ces chiens ont été revues et les auteurs ont déterminé la corrélation entre ces biopsies. Malheureusement, seules 27 % des biopsies sont revenues avec le même diagnostic (à noter qu'aucun cas de lymphome n'a été diagnostiqué) et seules 10 % d'entre elles étaient gradées de façon correcte pour le même animal en ce qui concerne la sévérité de l'inflammation (autrement dit un même animal pouvait avoir une inflammation très modérée au niveau du duodénum et sévère au niveau de l'iléon).

Biopsies coloniques

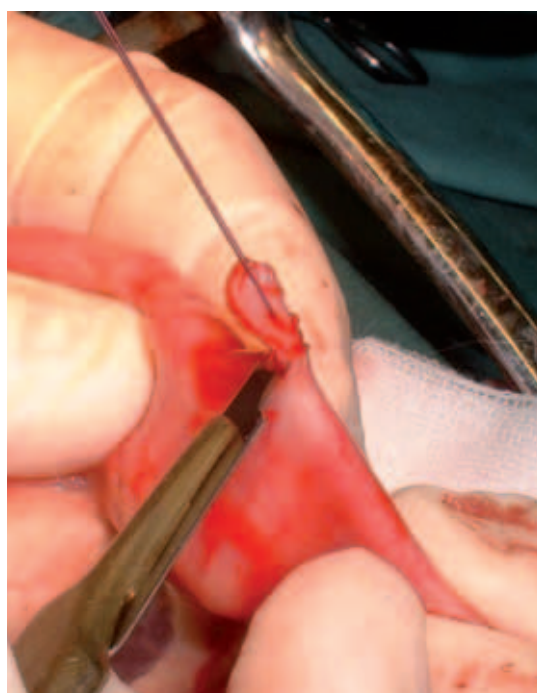
Si seule une des 2 biopsies avait été collectée, le diagnostic aurait été émis dans seulement 605 des cas (duodénum) ou 80 % des cas (iléon). Les auteurs ont également réalisé des biopsies coloniques, qui ont toutes été lues comme normales, montrant ainsi l'impact de problèmes de malabsorption sur des symptômes pouvant faire penser à une diarrhée du colon.

A retenir : Lors de l'évaluation des entéropathies canines, les biopsies doivent intéresser tous les étages de l'intestin grêle, y compris et surtout l'iléon. ■

* Casamian-Sorrosal D, Willard MD, Murray JK, Hall EJ, Taylor SS, Day MJ. Comparison of Histopathologic Findings in Biopsies from the Duodenum and Ileum of Dogs with Enteropathy. *J Vet Intern Med* 2010;24:80-83.


Autre lecture conseillée :

Kleinschmidt S, et al. Retrospective study on the diagnostic value of full-thickness biopsies from the stomach and intestines of dogs with chronic gastrointestinal disease symptoms. *Vet Pathol* 2006; 43:1000-100.



Guillaume Chanoit

Réalisation d'une biopsie chirurgicale au niveau de l'intestin grêle.



Guillaume Chanoit

Biopsie intestinale. Noter que le spécimen contient une proportion adéquate de muqueuse, qu'il convient de prélever avec soin lors de biopsies chirurgicales.