

Animaux de compagnie

Actualités chirurgicales

>> Technique

>> L'AUTEUR

Guillaume CHANOIT

North Carolina State University

College of Veterinary Medicine

Raleigh, NC 27606, USA

Courriel : guillaume_chanoit@ncsu.edu



Pose de drain thoracique : des différences entre les méthodes

La pose d'un drain thoracique est un geste de base du chirurgien ou de l'urgentiste vétérinaire. Il répond à la nécessité de drainer la cavité thoracique, soit après une chirurgie thoracique, soit dans le cadre du diagnostic ou de la thérapeutique des effusions pleurales. Une étude fait le point sur quatre différentes méthodes de pose de drain.

Les auteurs de cet article* ont comparé quatre méthodes de pose de drain thoracique chez le chien. Toutes les expérimentations ont été réalisées sur cadavres (7 par méthodes). Les méthodes testées étaient les suivantes :

- **méthode 1** : introduction du drain thoracique avec mandrin (ou trocart) après tunnelisation sur deux espaces intercostaux sous la peau (méthode M-SC) ;
- **méthode 2** : introduction du drain thoracique avec mandrin après tunnelisation sur deux espaces intercostaux en sous-musculaire (muscle grand dorsal) (M-M) ;
- **méthode 3** : introduction du drain thoracique à l'aide d'un clamp après tunnelisation sur deux espaces intercostaux sous la peau (C-SC) ;
- **méthode 4** : introduction du drain thoracique à l'aide d'un clamp après tunnelisation sur deux espaces intercostaux en sous-musculaire (C-M).

Induction de pneumothorax iatrogène

Les drains, une fois posés, étaient attachés à la peau par un point en U autour du drain et 4 points simples attachaient le drain à la peau. Un enregistreur de pression était ensuite mis à demeure dans la cavité thoracique du côté du drain.

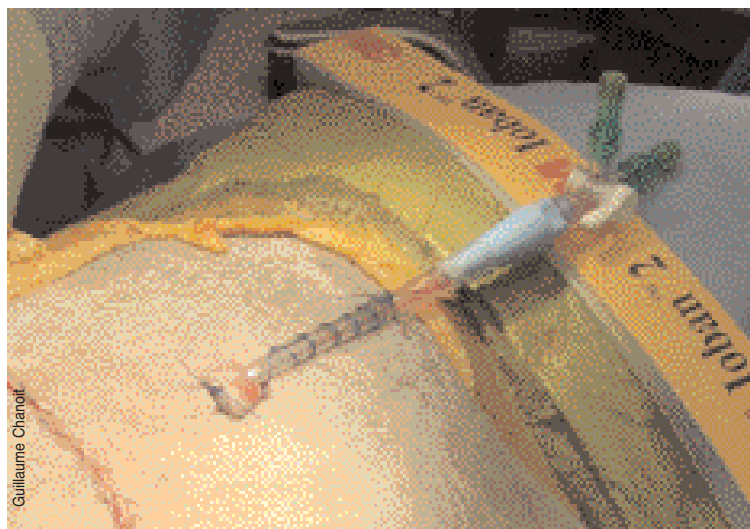
Les auteurs se sont spécifiquement intéressés à déterminer quelle méthode induisait le moins de pneumothorax iatrogène. Une fois le drain en place, ils ont mesuré la différence de pression (négative) au sein de la cavité thoracique. Cette différence de pression reflétait l'introduction d'air lors de la mise en place du drain.

Résultats : les méthodes C-SC et C-M induisaient plus d'entrée d'air.

Dans une deuxième phase, ils ont injecté une quantité déterminée d'air dans la cavité thoracique puis l'ont drainée.

Préférer la mise en place avec trocart

Ils ont enregistré la pression intra-pleurale après drainage puis après retrait du drain. Encore une fois, la différence des deux représentait la quantité d'air présente dans la cavité thoracique induite par le retrait du drain. Là encore, les résultats montrent que les deux méthodes clamps induisent plus de passage d'air vers la cavité thoracique.



▲ Drain thoracique en place suite à une chirurgie thoracique (résection pulmonaire).

En résumé, cette étude tend à prouver la supériorité de la mise en place avec trocart des drains thoraciques. Ce résultat pouvait intuitivement se deviner. La tunnelisation à l'aide d'un clamp de forte taille induit plus de trauma et laisse en place une « cavité /tunnel » plus importante que lorsque le même chemin est réalisé par un trocart. Cependant, elle prouve aussi que la tunnelisation sous-musculaire agit comme un bon clapet de sécurité car les résultats de la C-M étaient meilleurs que ceux de la C-SC.

Une étude réalisée sur cadavres

Cette étude est réalisée sur cadavres, ce qui limite un peu son interprétation (vide pleural plus important, pas de mouvement des poumons, pas de réaction inflammatoire autour du drain etc.). De plus, les auteurs ont testé deux sortes de drains différents (silicone pour les méthodes C et PVC pour les méthodes M), ce qui ajoute un peu de confusion (inutile) aux résultats.

A retenir : la pose d'un drain thoracique peut induire un pneumothorax iatrogène. Il est conseillé de réaliser la mise en place des drains thoraciques à l'aide d'un mandrin (ou trocart). La tunnelisation sous-musculaire (grand dorsal) est préférée à la tunnelisation sous-cutanée. ■

* Yoon HY, Mann FA, Lee S, Branson KR. Comparison of the amounts of air leakage into the thoracic cavity associated with four thoracostomy tube placement techniques in canine cadavers. *Am J Vet Res* 2009;70:1161-1167.