

Sciences & pratique

Animaux de rente

>> Clinique

>> L'AUTEUR

Jean-Marie NICOL

Un cas d'hémangiosarcome

Ce cas clinique concerne une vache holstein de l'Ouest de la France, née en août 2002 et euthanasiée le 17 avril 2007.

Commémoratifs et signes cliniques

- Un premier vêlage a lieu en septembre 2004, suivi d'une très bonne production (génétique Avenir).
- Un 2^e vêlage intervient en automne 2005, suivi de difficultés à remplir. La vache est pleine de 6 mois à sa mort qui survient 18 mois après vêlage.
- Fin 2006, sa production décroît puis elle descend à pic 6 semaines avant sa mort ; elle est alors tarie. Son état corporel ne s'améliore pas.
- Survient un saignement de nez au cours de la dernière semaine de mars avec interruption, tantôt d'une narine tantôt de l'autre, selon le témoignage de l'éleveur. L'animal se trouve en choc hémorragique au moment de l'euthanasie.
- On observe une tuméfaction ferme de la face (arcade molaire supérieure gauche) depuis 8 jours.
- Les bouses sont de couleur et de consistance normales.

Autopsie

Une tumeur médiastinale adhérente au péricarde, à la plèvre thoracique et pulmonaire est observée. Des tumeurs sont notées sur le poumon (mais pas dedans), ainsi que sur l'épiploon abdominal et sur le péritoine (l'abdomen a été exploré rapidement).


Est relevée également une tumeur de la gencive très infiltrante qui pénètre dans le sinus gauche. Le sang vient-il de là ? ou du poumon ?

Les parois du cœur paraissent épaissies (anémie chronique).

Histologie

L'histologie conclut à un hémangiosarcome métastatique. ■

Dans la bouche...



VetoFocus.com

... et sur l'épiploon

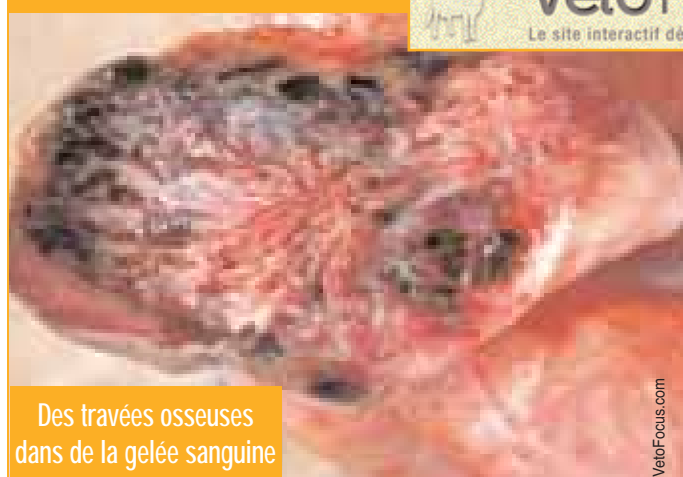

VetoFocus.com

VetoFocus.com

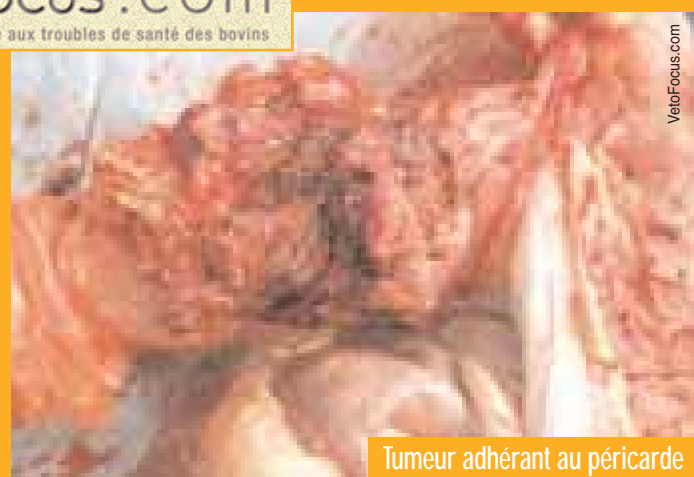Le site interactif dédié aux troubles de santé des bovins

Des travées osseuses dans de la gelée sanguine



VetoFocus.com

Tumeur adhérent au péricarde



VetoFocus.com