

Animaux de compagnie

Actualités cardiologiques


&gt;&gt; Radiographie

&gt;&gt; L'AUTEUR

Éric BOMASSI

(77100 Meaux)

Courriel : eric.bomassi@orange.fr



D.R.

## L'index de Buchanan mesuré chez le chat iranien

### >> Variation raciale

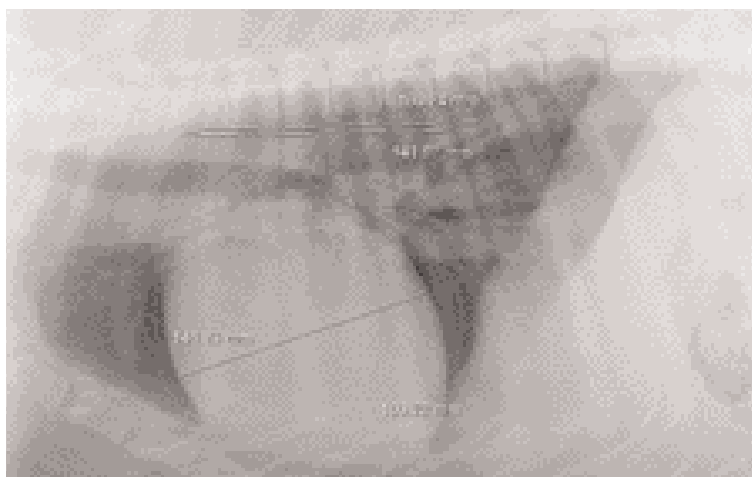
Les auteurs présentent une étude\* sur la mesure radiographique de l'index vertébral cardiaque (index de Buchanan) chez des chats iraniens afin de comparer ces mesures à celles déjà établies dans les autres races.

50 chats sains sont inclus. Les mesures de l'index vertébral cardiaque sont réalisées selon les incidences radiographiques de profils gauche et droit, et de face en projection dorsoventrale et ventrodorsale.

Les résultats indiquent un index vertébral cardiaque en profil droit de  $7,3 \pm 0,49$ , en profil gauche de  $7,3 \pm 0,55$ , en face projection dorsoventrale de  $7,5 \pm 0,68$  et en face projection ventrodorsale de  $7,5 \pm 0,53$ . Aucune différence significative n'est retrouvée entre les mesures.

**Les auteurs concluent** sur l'importance de cette étude, qui établit ainsi des valeurs normales pour la race et permet aussi de constater que ces mesures sont modérément inférieures dans cette race par rapport à celles établies par Buchanan dans les autres races. ■

\* CAR-CARDIO-03-2008-006, Radiographic measurement of vertebral heart size in healthy stray cats, Ghadiri A, Avizeh R, Rasekh A, Yadegari A, Journal of Feline Medicine and Surgery, 2008, Volume 10, N°1, 61-65.



Eric Bomassi

◀ Mesure de l'index de Buchanan.