

Animaux de rente

>> Cas clinique

>> L'AUTEUR

Jean-Marie NICOL

Cofondateur de Vetofocus.com

Un cas de mauvaise **rupture de vaisseaux ombilicaux**

Un éleveur appelle en fin de nuit pour un veau mâle tout juste né qui a « de la tripe qui sort ».

Je lui demande de garder le veau sur le dos, les pattes arrières en l'air, attachées à la barrière, le temps d'arriver.

Il ne s'agit en fait pas des boyaux mais des deux artères ombilicales et de la veine (pulsatile) qui ne se sont pas rompues au bon endroit (photos n° 1 et n° 2)!

Le chantier est propre.

Après « rasage », désinfection et infiltration locale de xylocaïne, j'ouvre un peu la peau vers l'avant pour dégager la zone ombilicale et y voir clair (photo n° 3).

Antibiotique longue action

Il est effectué une ligature résorbable de la veine et des deux artères, au

plus près de la sangle abdominale (photo n° 4). Un fil de gros diamètre est utilisé car il ne sectionne pas les vaisseaux ombilicaux au serrage.

Après section (photo n° 5), une solution iodée est appliquée pour baigner la zone.

La peau est suturée, sans trop serrer, pour permettre le suintement (photo n° 6).

On utilise une antibiothérapie au ceftiofur longue action, en injection unique sous la peau de l'oreille.

L'éleveur a pour mission, au cours des deux jours suivants, de saisir proprement la cicatrice entre le majeur et l'index et de la purger de ses exsudats.

Quelques jours plus tard, la cicatrisation est excellente (photo n° 7). ■

Cet article est en ligne sur le site Internet www.vetofocus.com.



Photo n° 1



Jean-Marie Nicol

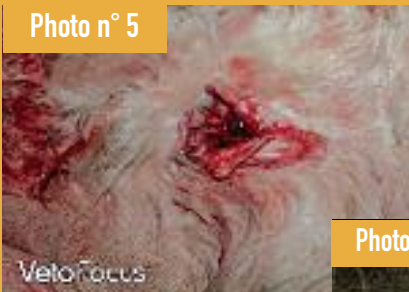
Photo n° 2



Jean-Marie Nicol

▲ Les vaisseaux ombilicaux ne se sont pas rompus au bon endroit. ▲

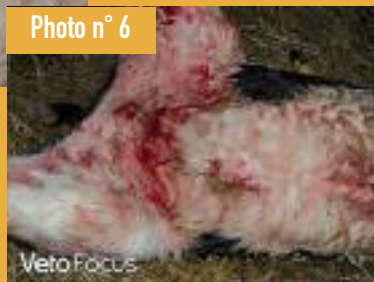Photo n° 5



Jean-Marie Nicol

▲ Après la section des vaisseaux.

Photo n° 6



Jean-Marie Nicol

▲ Suture de la peau.

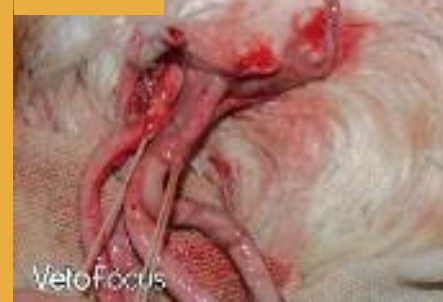Photo n° 3



Jean-Marie Nicol

▲ Rasage et incision de la peau vers l'avant.

Photo n° 4



Jean-Marie Nicol

▲ Ligature au plus près de l'abdomen.

Photo n° 7



Jean-Marie Nicol

▲ Quelques jours plus tard, la cicatrisation est excellente.