

Animaux de rente

>> Cas clinique

>> L'AUTEUR

Jean-Marie NICOL

Cofondateur de Vetofocus.com

Traitement d'une chéloïde sur une plaie podale

Une vache multipare montbéliarde qui ne boite pas vraiment présente une lésion importante sur le pied (photo n° 1). Il s'agit d'une cicatrisation exubérante et, fort heureusement, pédiculée d'une plaie qui, selon l'anamnèse, n'a pas été bandée, ce qu'il convient probablement de faire pour toutes les plaies basses des membres, même de bovins. L'onglon accessoire anormalement long en est tout déformé, ce qui témoigne de l'ancienneté de la lésion (photo n° 2).

Un garrot à l'aide d'une chambre à air de vélo est posé sur le canon et une injection IV de 20 ml d'anesthésique local est effectuée sous garrot après avoir laissé couler un peu de sang.

Pas d'antibiothérapie

Une infiltration locale est ensuite réalisée ainsi qu'une série de lavages et une désinfection sommaire.

La chéloïde est traitée au bistouri puis cautérisée au brule corne (photo n° 3).

Un coton imbibé d'acide/lotagen est appliqué et on pose un bandage qu'on préconise de refaire régulièrement et jusqu'à

épidermisation complète. La vache n'est pas mise sous antibiotiques.

En réalité, les bandages ont été refaits 2 fois seulement puis la plaie a été laissée à l'air sous prétexte que cette vache sera réformée ultérieurement.

15 jours exactement après la séance, la cicatrisation est quasi-compète (photo 4). Il demeure encore une petite plaie cutanée très étroite.

L'évolution a donc été rapide et très favorable.

Ce cas clinique appelle deux remarques :

- la lésion initiale ne doit pas être confondue avec des tumeurs – plutôt fibrome/fibrosarcome avec cette localisation – mais il est rare qu'elles ne soient pas épidermisées au moins en début d'évolution ;
- noter également les lésions de fourchet (dermatite interdigitée). ■

Cet article est en ligne sur le site Internet www.vetofocus.com.

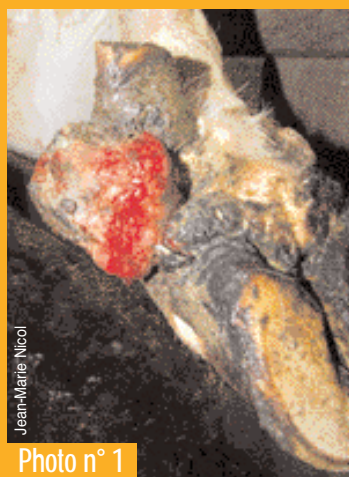

Photo n° 1

▲ La plaie non bandée a conduit à une cicatrisation exubérante.

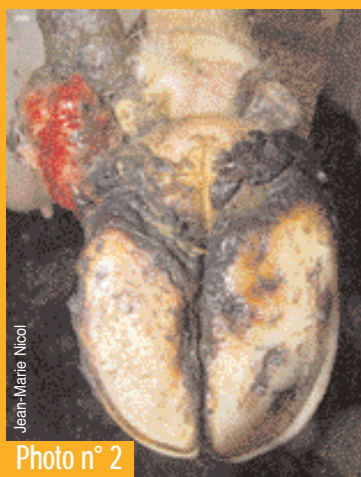

Photo n° 2

▲ La forme de l'onglon accessoire témoigne de l'ancienneté de la lésion.




Photo n° 3

▲ La chéloïde est traitée au bistouri.

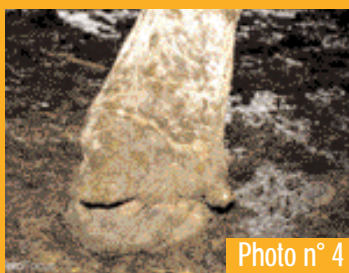

Photo n° 4

◀ En 15 jours, la cicatrisation est quasi-complète.



VetoFOCUS.com

Le site interactif dédié aux troubles de santé des ruminants