

Animaux de rente

>> Cas clinique

>> L'AUTEUR

Jean-Marie NICOL

Cofondateur de Vetofocus.com

Les bienfaits de... **la rosée**

Dans l'Ouest de la France, au début de l'été, une vache vide et tarie depuis un mois, sans antibiotique intramammaire, était au pré. Elle est rentrée parce qu'elle boite depuis quelques jours et, accessoirement, parce qu'elle présente une photosensibilisation (photo n° 1).

L'examen clinique révèle de la fièvre ainsi qu'une mammite qui touche les deux quartiers droits. La sécrétion est jaunâtre et fluide (photo n° 2). Il ne sera pas fait d'examen bactériologique.

La boiterie de l'antérieur gauche est intense.

Une tuméfaction du boulet évoque une périarthrite, une arthrite ou une infection des tendons fléchisseurs (photo n° 3). Une ponction articulaire en face palmaire ramène un liquide articulaire chargé de flocons. Il s'agit *a minima* d'une arthrite.

Section des trayons

La photosensibilisation paraît, à côté du reste, bien peu de chose... Elle est d'ailleurs confinée à la zone blanche du dos. Coïncidence ? Il y a bien des chances que l'hépatite à l'origine de cette photo-

sensibilisation ait à voir avec la mammite qui a essaimé dans l'articulation. Effet des toxines ou hépatite bactérienne ?

Un bilan somme toute peu encourageant avec pour mission de guérir sans trop de main d'œuvre et sans investir !

Pour éviter les traitements locaux, il est décidé la section des deux trayons droits et la libre vidange des quartiers.

Pour l'arthrite, à ce stade, le choix se porte sur l'ouverture mesurée de l'articulation : petite fistule en face dorsale à la lame bistouri.

La vache reçoit 5 jours d'antibiotiques (pénicilline/streptomycine, 10 mg/kg) pour l'encourager puis est remise au pâturage pour une hydrothérapie par la rosée matinale.

4 mois plus tard, la vache est métamorphosée sans main d'œuvre et sans investir (photo n° 4) ! ■

Cet article est en ligne sur le site Internet :

www.vetofocus.com



Photo n° 1

Jean-Marie Nicol

▲ La vache présente une boiterie et une photosensibilisation.



Photo n° 2

Jean-Marie Nicol

▲ La sécrétion jaunâtre et fluide est révélatrice de la mammite.

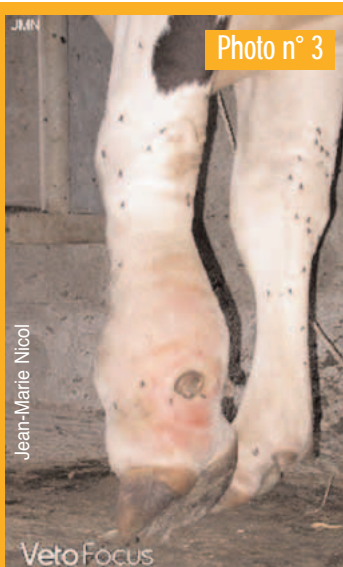

Photo n° 3

Jean-Marie Nicol

▲ La tuméfaction du boulet fait l'objet d'un diagnostic différentiel.




Photo n° 4

Jean-Marie Nicol

▲ La rosée a fait office d'hydrothérapie.