

## Animaux de compagnie

## &gt;&gt; Aquariophilie

L'AUTEUR

Sophie LABRUT

Anomalies de l'examen externe : 3<sup>e</sup> étape d'une consultation de poissons d'ornement

Après l'analyse de l'environnement du poisson malade (lire DV 1033 pages 10 et 11) et l'examen clinique du poisson (lire DV 1040 page 10), la troisième étape d'une consultation de poissons d'aquarium consiste à analyser les anomalies de l'examen externe de l'animal. Atteintes cutanées, oculaires ou internes sont révélatrices de certaines affections et conditionnent la prise en charge du poisson.

L'examen externe, le premier et le plus facile à effectuer, permet de détecter les maladies cutanées et oculaires ainsi que certaines maladies internes ayant des répercussions externes.

## Atteintes cutanées

La peau est l'organe cible primaire d'un grand nombre d'agents infectieux. Ces derniers s'attaquent souvent de façon concomitante aux branchies.

Dans les conditions normales, il existe un équilibre entre l'hôte, les parasites au sens large (bactéries, virus et parasites) et l'environnement. La maladie se déclare si et seulement si un déséquilibre se crée. Ceci est valable pour la plupart des maladies des poissons.

A quoi sont dus :

## - Les changements de couleur

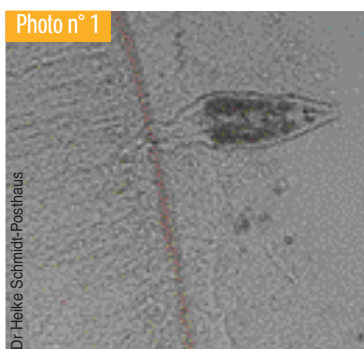La qualité de l'eau, comme tout élément susceptible de provoquer un stress au sens large, peut affecter la couleur des poissons d'aquarium. Des déficiences nutritionnelles, de même que des problèmes de luminosité peuvent aussi être associés à une perte des couleurs.

L'excès de mucus est responsable d'un voile cutané ou changement de couleur généralisé. Il se rencontre dans de nombreuses atteintes cutanées caractérisées histologiquement par une hyperplasie épidermique et/ou épithéliale branchique entre autres. Ces atteintes peuvent être dues à une irritation chronique par des produits irritants (comme certains médicaments) ou à des ectoparasites : il n'est donc pas spécifique mais permet une première orientation.


Le mucus de la peau et/ou en marge des branchies est le meilleur des prélèvements pour la détection des ectoparasites comme des protozoaires des genres *Ichthyobodo sp.*, *Piscinoodinium sp.*, *Chilodonella sp.*, *Trichodina sp.* par exemple ou des métazoaires trématodes du genre *Gyrodactylus sp.* (photo n° 1). *Ichthyobodo necator* est un petit flagellé qui s'attache aux branchies ou à la peau des poissons. Il est difficile à observer et reconnaître à un grossissement inférieur à x 40, mais s'observe mieux à l'immersion. Piriforme, il mesure 6 à 12 µm et possède des flagelles, deux longs et deux courts. Les dinoflagellés des genres *Piscinoodinium* et *Amyloodinium* sont également à l'origine d'une production excessive de mucus, responsable de son nom de « maladie du velours » (couleur rouille), respectivement chez les poissons tropicaux d'eau douce et les poissons marins. Les trématodes touchent toutes les espèces de poissons mais plus les poissons rouges, les kois et les discus. Ils sont facilement reconnaissables en tant que vers plats au grossissement x 4 au microscope optique. Ils s'accrochent au poisson avec des crochets.

Lors de septicémies dues à des bactéries Gram - (*Aeromonas sp.*, *Pseudomonas sp.*, *Vibrio sp.*), d'infections virales généralisées (comme par le rhabdovirus responsable de la virémie printanière des carpes, qui atteint aussi les poissons rouges), de multiples hémorragies multifocales sur la peau et à la base des nageoires sont observées. *Aeromonas hydrophila* est ainsi la bactérie la plus courante parmi celles qui affectent les poissons d'eau chaude. Le taux de mortalité est faible à modéré. Les symptômes observés sont des hémorragies au niveau de la peau, des nageoires et de la bouche, ainsi qu'une exophtalmie, de l'ascite. L'examen histopathologique révèle des foyers de nécrose centrés sur les bactéries au niveau de la peau, des muscles, et de divers organes, notamment la rate. *Pseudomonas fluorescens* peut imiter *A. hydrophila*. Les membres du genre *Vibrio* sont les bactéries les plus courantes des poissons marins. Les lésions externes et internes sont similaires à celles observées avec *Aeromonas hydrophila*.

La présence de parasites comme le pou du genre *Argulus* ou les copépodes du genre *Lernaea* (eau douce) produit des réac-



▲ Gyrodactylus sp. Etatement frais.



▲ Saprolegniose chez un poisson rouge.



▲ Maladie des points blancs à *Cryptocaryon irritans* chez *Amphiprion ocellaris*.

tions inflammatoires locales caractérisées par des microhématomas cutanés.

Des brûlures apparaissent parfois sur les parties dorsales blanches et non pigmentées, le plus souvent dans les bassins peu profonds où l'eau est très claire.

Des blessures cutanées peuvent également être observées : mauvaise contention, chocs contre les parois de l'aquarium, décors abrasifs et pour les poissons vivant dans des bassins d'extérieur, prédateurs (oiseaux).

Des proliférations ayant un aspect cotonneux sont parfois observées à la surface de la peau. Il s'agit de mycoses associées le plus souvent au genre *Saprolegnia* (photo n° 2). La suspicion devient forte après observation d'hyphes larges et non septés. Une culture fongique est recommandée, notamment sur un milieu Sabouraud-dextrose. La plupart des infections externes fongiques sont secondaires à des problèmes d'entretien.

#### - Les « points blancs »

Ces « points blancs » macroscopiquement visibles sont dus à un parasite protozoaire cilié *Ichthyophthirius multifiliis*. Très communément rencontrés, ces protozoaires ne sont pas si inoffensifs : sans traitement, les branchies sont touchées et l'affection est fatale. D'un diamètre de 1 mm, ils sont facilement visibles au faible grossissement (x 4) du microscope optique. Il s'agit d'organismes sombres, larges, recouverts de cils, avec un macronucléus en forme de fer à cheval. *Cryptocaryon irritans* provoque une maladie similaire chez les poissons marins (photo n° 3).

#### - Les autres néoformations non tumorales

Leur diagnostic passe le plus souvent par l'histopathologie, à confronter parfois à d'autres examens comme la bactériologie.

#### - Granulomes

Les mycobactéries et les bactéries du genre *Nocardia* sont à l'origine de granulomes dermiques, voire dans d'autres tissus plus profonds (photo n° 4).

*Ichthyophonus hoferi*, parasite protiste, entraîne la formation de multiples granulomes cutanés (petits, ronds, sombres) chez les poissons marins.

#### - Kystes cutanés

Les parasites myxozoaires du genre *Henneguya* (eau douce) ou des microsporidies (eau douce ou salée) sont responsables de kystes cutanés et branchiaux qui peuvent faire plusieurs mm de diamètre : ils sont appelés xénomes.

Les protistes du genre *Dermocystidium* forment aussi des kystes cutanés nodulaires de moins d'un mm chez les poissons rouges et les carpes koï. Ces kystes sont remplis d'organismes de 5 à 8 µm de diamètre avec un noyau excentré et une large vacuole.

#### - Lymphocystose

Une maladie chronique, appelée lymphocystis due à un iridovirus, surtout rencontrée chez les poissons marins, se caractérise par des nodules blanchâtres (photo n° 5), dont l'histopathologie révèle une hypertrophie massive des fibroblastes avec une caryomégalie et des inclusions basophiles cytoplasmiques, à l'origine d'une dermatite chronique. Une première suspicion peut être

évoquée après grattage cutané et observation au microscope de cellules géantes.

#### - Bulles de gaz

La *gaz bubble disease* fait suite à une supersaturation en azote par exemple (photo n° 6).

#### - Les néoformations pseudotumorales et tumorales

Une hyperplasie épidermique secondaire à un herpesvirus (*cyprinid herpesvirus de type 1*) est rencontrée chez les cyprinidés. Les lésions apparaissent par temps froid et régressent en été ; cicatrisées, elles deviennent noires.

Les papillomes sont les tumeurs les plus fréquemment rencontrées chez les poissons. Ils sont de taille et de forme très variées. Les fibromes/fibrosarcomes sont également souvent observés (photo n° 7). Certains, localisés au niveau des lèvres de poissons anges, sans atteinte systémique, ont été associés à un rétrovirus. L'exérèse chirurgicale semble être suffisante.

Les mélanomes sont des tumeurs fréquentes, de même que les érythrophoromes.

#### - Les ulcérations

*Aeromonas salmonicida* (furonculose) en est la cause principale chez les poissons rouges et les carpes koï, bien que d'autres bactéries aient été aussi isolées. *Aeromonas salmonicida* est en effet responsable de lésions sous-cutanées nécrotiques et inflammatoires qui évoluent vers des lésions de dermatite ulcérate (photo n° 8).

Les mycobactéries peuvent aussi provoquer des ulcères cutanés.

Chez les Cichlidés, la maladie appelée *hole-in-the-head disease* (tête surtout et flancs touchés) est due à plusieurs facteurs : parasitaires (*Spirionucleus sp.*, *Hexamita sp.*), bactériens, environnementaux (mauvaise qualité d'eau, pH).

*Flavobacterium columnare* chez les poissons tropicaux d'eau douce produit des érosions au niveau de la bouche des animaux et des taches blanches qui se transforment en ulcères grisâtres sur la peau et les nageoires (pourriture des nageoires), dans des conditions de stress.

En matière de parasites, les ciliés (scuticociliés) des genres *Tetrahymena*, *Uronema* et *Philasterides* peuvent aussi être en cause lors de dermatite ulcérate chez les poissons d'eau douce, les hippocampes et les dragons des mers.

Les traumatismes font aussi partie des causes d'ulcères.

#### - Des écailles surélevées


Ce symptôme est non spécifique. Ce phénomène peut être secondaire à un œdème cutané ou une distension abdominale.

### Atteintes oculaires


Les lésions sont parfois très subtiles et les variations anatomiques grandes en fonction des espèces. Il est donc préférable d'avoir vu un certain nombre de poissons avec des yeux sains. Un bon examen clinique comparable à celui des autres animaux peut cependant permettre d'établir un diagnostic.

A quoi sont donc dus :

#### - Une kératite



▲ Mycobactériose systémique



▲ Infection à lymphocystis chez un apogon.

Les causes sont souvent multiples : UV, déficiences nutritionnelles (vitamine A, riboflavine, thiamine), parasites (externes identiques à ceux à l'origine des atteintes cutanées dont le diagnostic passe par un examen microscopique d'un raclage cornéen délicat : protozoaires des genres *Ichthyophthirius*, *Cryptocaryon*, *Henneguya*, *Glugea*, trématodes, turbellariés, copépodes des genres *Lernaea*, *Argulus*, bactéries et champignons (raclage, frotis coloré au MGG).

#### - Un ulcère cornéen

Traumatismes et parasitisme en sont les principales causes. Pour le traitement, l'animal doit être séparé des autres, installé dans un aquarium avec des conditions environnementales « idéales », car les composés nitrogénés entre autres favorisent la prolifération des bactéries et des champignons (*Saprolegnia sp.* par exemple) qui aggravera très vite un ulcère superficiel.

#### - Une cataracte

Elle est couramment rencontrée chez les poissons d'ornement. Des déficiences nutritionnelles en zinc, riboflavine, méthionine et tryptophane sont impliquées, de même que les UV. Des problèmes osmotiques peuvent aussi être à l'origine de cataracte, notamment à la suite d'ulcère cornéen perforant. Le seul traitement existant est chirurgical.

#### - Une uvéite

De nombreuses affections oculaires se compliquent d'une uvéite. Les maladies qui touchent la choroïde comprennent la *gaz bubble disease*, les septicémies, les infections par des parasites myxozoaires et les microsporidies. Toute maladie systémique, migration de métazoaire et tout traumatisme peuvent aussi être à l'origine d'une uvéite.

#### - Une exophtalmie

La présence de gaz en péri- ou intra-oculaire (lors de supersaturation), d'agents infectieux localisés ou systémiques (virus comme des rétrovirus, herpesvirus ou iridovirus responsables

de la maladie lymphocystis, bactéries, parasites, champignons), ou d'une tumeur sont des causes classiquement rencontrées.

### Atteintes internes à l'origine d'anomalies externes

Elles sont multiples et seront décrites dans un prochain article.

### Conclusion

Les traitements en aquariophilie sont encore peu développés et se révèlent être encore trop souvent d'anciennes « recettes ». Ils seront détaillés dans un tableau dans un prochain article. Il faut surtout garder en mémoire que, quels que soient le ou les agents pathogènes majoritaires incriminés, la maladie se déclare si et seulement si un déséquilibre entre l'environnement et les parasites se crée : les traitements commencent donc toujours par une modification des conditions environnementales inadéquates.

**A retenir sur les examens complémentaires :** la culture bactérienne et l'antibiogramme sont des éléments importants de diagnostic chez les poissons d'ornement. Cependant les milieux de culture sont particuliers et seul un laboratoire travaillant habituellement sur les poissons est capable de détecter les bactéries incriminées chez ces animaux.

La remarque est également valable pour les examens histopathologiques : demandez au laboratoire avec lequel vous travaillez si les pathologistes ont une formation et/ou une expérience dans ces animaux très particuliers. ■



▲ Maladie des bulles de gaz chez un hippocampe.



▲ Fibrosarcome multicentrique chez un poisson rouge.



▲ Dermatitis ulcéreuse à *Aeromonas salmonicida* chez une carpe koi.