

## Animaux de compagnie >> Actualités chirurgicales

### Actualités chirurgicales

#### >> L'AUTEUR

**Guillaume CHANOIT**

North Carolina State University

College of Veterinary Medicine

Raleigh, NC 27606, USA

E-mail : [guillaume\\_chanoit@ncsu.edu](mailto:guillaume_chanoit@ncsu.edu)



D.R.

## Dysplasie coxo-fémorale chez le chien : grande variation inter-observateur dans l'appréciation des radiographies de face

Détermination de l'angle de Norberg-Olson sur une radiographie en position ventro-dorsale chez le chien dans le cadre du diagnostic de dysplasie coxo-fémorale. Les résultats lors de la détermination de cet angle varient d'un lecteur à l'autre.

### >> Sélection

Une étude confirme qu'il existe de grandes variations entre lecteurs dans l'interprétation d'une même radiographie en position de dysplasie des hanches chez le chien. La sélection des reproducteurs par le biais de cet examen radiographique devrait donc être abandonnée.

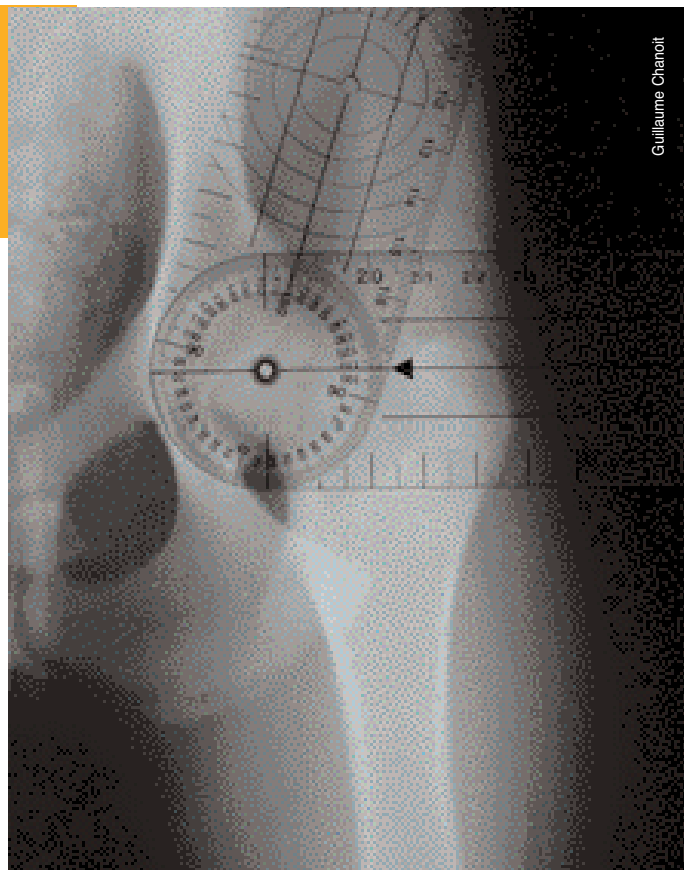
Cette étude\* s'intéresse à la corrélation qui existe entre les différents lecteurs sur une même radiographie en position de dysplasie des hanches chez le chien (la même radiographie est lue par 30 personnes différentes) ainsi qu'à l'influence de l'expérience dans le scoring de cette même radiographie.

A chaque radiographie est attribué un score variant de A à E suivant la table de scoring de la Fédération cynologique internationale.

Vingt-cinq chiens sont inclus dans cette étude et, pour chaque chien, deux radiographies sont réalisées dans des conditions d'exposition ou de placement quelque peu différentes (mais toujours dans le cadre normal d'une radiographie de bonne qualité). Les 30 lecteurs sont divisés en 2 groupes suivant leur niveau d'expérience.

### D'accord dans 72 % des cas

Les résultats montrent que les lecteurs sont d'accord dans 72 % des cas lorsqu'ils déterminent la présence ou l'absence de dysplasie. Ce chiffre est significativement plus important dans le groupe de lecteurs expérimentés. La même tendance est observée en ce qui concerne le *scoring* A ou B (pas de restriction au niveau de la possibilité de reproduire) et C. Par contre, pour un même animal, il n'y a pas d'accord sur le score précis ni sur l'angle de Norberg-Olson comme facteur discriminatif.



Guillaume Chanoit

**En résumé,** il existe de grandes variations entre lecteurs dans l'interprétation d'une même radiographie. Ceci entraîne forcément un plus grand risque d'éviction de faux positifs (perte du potentiel génétique) et la reproduction de faux négatifs. La sélection des reproducteurs par le biais de l'examen de la radiographie en position de dysplasie devrait donc être logiquement abandonnée. ■

\*Verhoeven G., Coopman F., Duchateau L., et al. Interobserver agreement in the diagnosis of canine hip dysplasia using the standard ventrodorsal hip-extended radiographic method. *J. Small Anim. Pract.* 2007; 48:387-393.