

Animaux de compagnie

>> Actualités chirurgicales

Sarcomes chez le chat :

intérêt limité de l'utilisation de la chimiothérapie en complément de la radiothérapie

>> **Cancérologie****La chimiothérapie adjuvante – en sus de la radiothérapie – chez les chats atteints de sarcomes pour lesquels la résection n'a pas pu être complète procure une meilleure qualité de vie mais pas une durée de vie plus longue.**

En cas de résection incomplète, le traitement adjuvant pour les sarcomes félins est sans nul doute la radiothérapie. Le temps moyen de rémission des symptômes est rarement de plus d'un an. L'emploi de la chimiothérapie adjuvante est très controversé.

Utilisation de doxorubine

Cette étude* rapporte les résultats de l'utilisation de doxorubine en complément de la radiothérapie postopératoire dans les cas de résection incomplète de sarcomes chez le chat (71 cas). Parmi ces 71 cas, on retrouve une majorité de fibrosarcomes (62 cas) et 9 autres types de sarcomes des tissus mous.

Le protocole, incluant l'injection de doxorubine, est réalisé toutes les 3 semaines pendant 3 à 5 séances. Les séances de radiothérapie sont débutées entre 2 et 4 semaines après la chirurgie. L'ajout de la chimiothérapie s'est fait suivant le bon vouloir du propriétaire (pas de randomisation). Aucun chat de cette étude n'avait de métastase à distance ou locorégionale (ganglionnaire).

Actualités chirurgicales>> **L'AUTEUR****Guillaume CHANOIT**

North Carolina State University

College of Veterinary Medicine

Raleigh, NC 27606, USA

E-mail : guillaume_chanoit@ncsu.edu



D.R.

Les résultats montrent un temps médian de rémission des symptômes plus important dans le groupe ayant reçu de la doxorubine en supplément de la radiothérapie (15 mois vs. 5 mois). Par contre, la durée de survie n'est pas significativement augmentée.

Pas de toxicité hématologique constatée

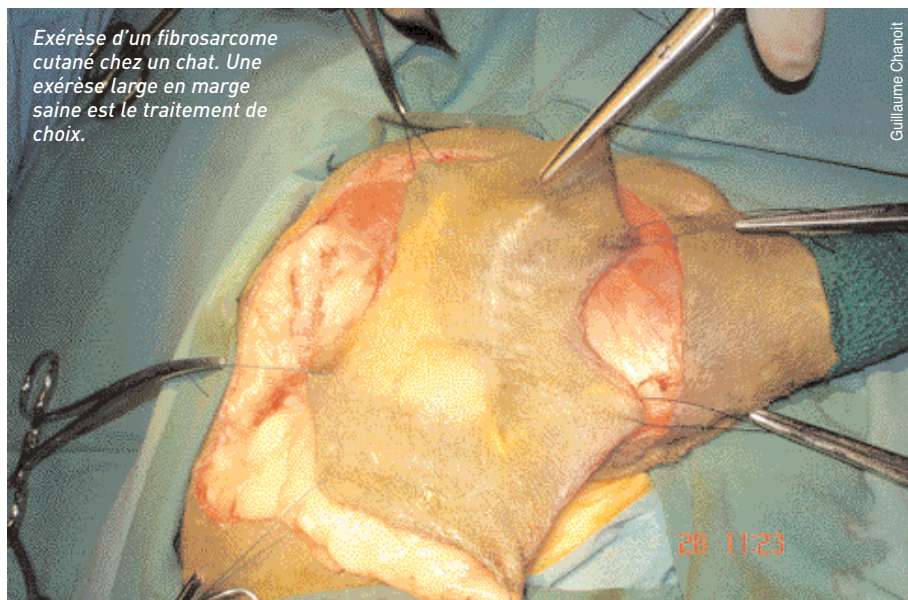
Grâce à la chimiothérapie, les cellules laissées au niveau de la cicatrice sont détruites (mais ne l'étaient-elle pas déjà par la radiothérapie ?, les auteurs ne le commentent pas), ainsi que certaines métastases.

Aucun chat n'a développé de toxicité hématologique en rapport avec l'utilisation de la doxorubine.

En résumé, grâce à la chimiothérapie adjuvante, les chats atteints de sarcomes pour lesquels la résection n'a pas pu être complète ont une meilleure qualité de vie (récurrence des symptômes moins précoce) mais pas une durée de vie plus longue (en moyenne). Les auteurs rappellent également en conclusion que le meilleur traitement des sarcomes félins est l'exérèse chirurgicale en marges saines, quand cette dernière est réalisable. ■

*Hahn KA, Endicott MM, King GK, et al. Evaluation of radiotherapy alone or in combination with doxorubicin chemotherapy for the treatment of cats with incompletely excised soft tissue sarcomas : 71 cases (1989-1999). *J Am Vet Med Assoc* 2007; 231:742-745.

*Aguirre AL, Center SA, Randolph JF, et al. Gallbladder disease in Shetland Sheepdogs: 38 cases (1995-2005). *J Am Vet Med Assoc* 2007;231:79-88



Exérèse d'un fibrosarcome cutané chez un chat. Une exérèse large en marge saine est le traitement de choix.

Guillaume Chanoit

28 11:23