

Animaux de compagnie

Actualités cardiologiques

>> Cas clinique

>> L'AUTEUR

Éric BOMASSI

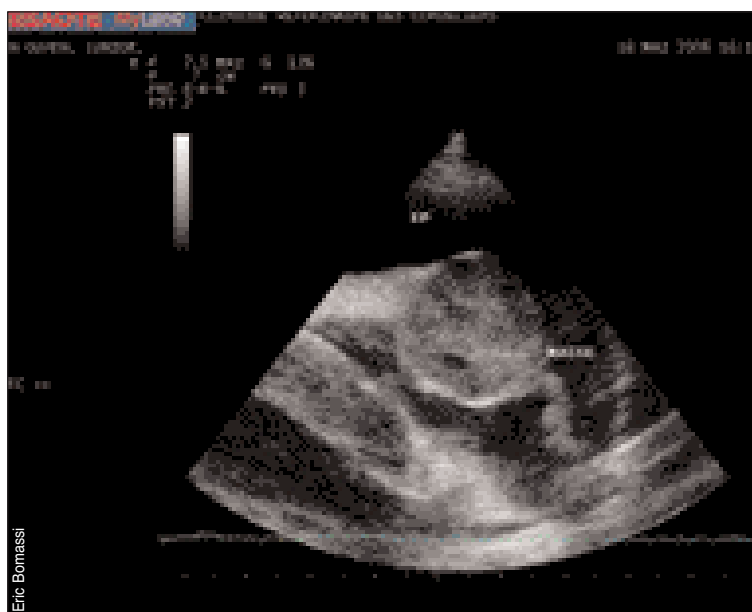
(77100 Meaux)

Courriel : eric.bomassi@orange.fr



D.R.

Une tumeur cardiaque rare chez un labrador



M L'analyse histologique révèle la présence d'un carcinosarcome ectopique thyroïdien, tumeur extrêmement rare chez le chien.

>> Cas clinique

Les auteurs* décrivent le cas d'une chienne labrador de 13 ans présentant une tumeur cardiaque nécessitant son sacrifice. L'analyse histologique révèle la présence d'un carcinosarcome ectopique thyroïdien, tumeur extrêmement rare chez le chien. Les auteurs concluent sur l'originalité et la rareté de ce cas, encore jamais décrit à leur connaissance. ■

* Car-Cardio-08-2008-011, Intracardiac ectopic thyroid carcinosarcoma in a dog ALMES KM, HEANEY AM, ANDREWS GA *Veterinary Pathology*, 2008, Volume 45, N°4, 500-504.